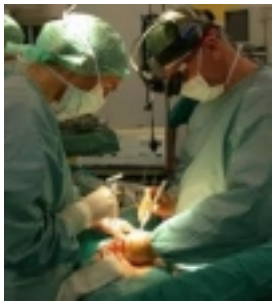

Il Dipartimento di Neuroscienze dell'Ospedale Meyer di Firenze apre una nuova strada: "A quattro settimane dall'intervento non ha più avuto crisi".

Firenze - Ha sfiorato la morte. A soli cinque anni soffriva di crisi epilettiche così violente da dover essere continuamente tenuta sedata in terapia intensiva. Per salvarle la vita, strappandola da una forma gravissima di epilessia resistente ai farmaci, il Dipartimento di Neuroscienze dell'Azienda Ospedaliero Universitaria Meyer di Firenze, ha effettuato un intervento di impianto stereotassico di elettrodi di profondità (Stereo-EEG). E' la prima volta che in un Ospedale Pediatrico italiano si utilizza con successo questa metodica per studiare le attività elettriche anomale del cervello come preparazione dell'operazione neurochirurgica, con la quale sono state rimosse le parti che causavano le crisi.

La storia della bambina inizia due mesi fa, quando arriva alla Clinica di Neurologia Pediatrica del Meyer: è scossa da incessanti crisi, un vero e proprio stato di male epilettico che induce gli specialisti a ricoverarla nella Rianimazione dove viene mantenuta in sedazione.

Dagli esami diagnostici gli specialisti inizialmente sospettano si tratti di una epilessia secondaria per una malformazione dello sviluppo della corteccia cerebrale. “Le indagini neurofisiologiche (EEG) - spiegano Renzo Guerrini, professore della Clinica di Neurologia Pediatrica e Lorenzo Genitori, neurochirugo del Dipartimento di Neuroscienze - indicavano una origine delle crisi epilettiche continue in una zona ristretta del cervello, ma non esattamente corrispondente alle aree che apparivano malformate alla risonanza magnetica. Occorreva assolutamente risalire alle origini esatte delle scariche”. Per farlo si è deciso di innestare 13 elettrodi direttamente nella corteccia cerebrale. “Per questo - spiega il neurochirurgo Flavio Giordano - abbiamo utilizzato un casco sterotassico, che ci ha permesso di determinare esattamente la zona di origine delle crisi e le vie di propagazione. Il casco stereotassico è un dispositivo montato sul cranio del paziente che permette di posizionare in zone superficiali e profonde (sottocorticali) del cervello elettrodi con precisione submillimetrica attraverso dei piccoli fori. In questo modo la registrazione EEG è più precisa perché direttamente a contatto con le zone anomale del cervello”. L'intervento è andato a buon fine e, come spiegano i neurochirurghi “ha consentito di eseguire una registrazione delle crisi direttamente dalla corteccia cerebrale per 24 ore, individuando con grande esattezza le aree di origine delle crisi”.

Pochi giorni dopo, un secondo intervento ha così permesso di rimuovere gli elettrodi e di effettuare la resezione della zona epilettogena ormai circoscritta. “Non si sono verificate complicazioni _ dice Lorenzo Genitori - e la bambina non ha più mostrato crisi epilettiche dopo l'intervento. Sono trascorse solo 4 settimane e sebbene sia ancora possibile una recidiva delle crisi, il risultato è molto soddisfacente e sottolinea la necessità di ricorrere ad un monitoraggio invasivo in tutti quei casi di epilessia in cui i dati clinici, l'EEG di superficie e la risonanza magnetica non forniscono risultati chiari. Con questa metodica è ora possibile, anche in ambito pediatrico, guarire un numero maggiore di piccoli pazienti”.

Nuova tecnica e impegno multidisciplinare. La tecnica SEEG è stata messa a punto in Francia già negli anni '50 e progressivamente affinata grazie alle più moderne tecnologie e trova tra i suoi sostenitori i principali Centri di Chirurgia dell'Epilessia. Questo risultato è stato raggiunto grazie al lavoro di squadra del Centro di Chirurgia dell'Epilessia dell'Ospedale Meyer. In particolare, l'impianto degli elettrodi e l'intervento di resezione sono stati effettuati dal dottor Flavio Giordano, coadiuvato dal Dr Federico Mussa, del Reparto di Neurochirurgia diretto dal

professor Lorenzo Genitori. La dottoressa Carmen Barba, Neurologa, e il professor Renzo Guerrini, Direttore della Clinica di Neurologia Pediatrica, hanno effettuato la registrazione elettroencefalografica extra ed intracranica e definito la strategia di impianto degli elettrodi con i neurochirurghi. Importanti sono stati anche il supporto Neuroradiologico del dottor Claudio Fonda, e la collaborazione del Reparto di Rianimazione Pediatrica diretta dal dottor Lorenzo Mirabile.